

Um den 10. Lebensstag
ist die Adaptation und die
neugeborenen Phase beendet.



Tief durchatmen

Der Atmungstrakt wird im Laufe eines Pferdelebens immer wieder in den Fokus rücken. Leistungseinbußen oder reduzierte Belastbarkeit durch Erkrankungen der Lungen sind für viele Sportpferde das Aus und auch von freizeitmäßig genutzten Reitpferden bzw. deren Besitzern gefürchtet. Erkrankungen der Atemwege im Fohlenalter können das Risiko bergen, eine spätere Turnierfähigkeit zu verhindern.

TEIL IV

Lungenentzündung nach Verschlucken (Aspirationspneumonie)

Ursachen für eine Lungenentzündung, die sich durch Verschlucken einstellt, können unterschiedlich sein. Eine durch die Geburt verursachte Aspirationspneumonie ist das Aufnehmen von Fruchtwasser in die Lunge. Das kann geschehen, wenn die Frucht einen frühzeitigen Atemreflex hat, bevor sie mit dem Kopf geboren ist, also sich noch nicht außerhalb des weichen Geburtswegs befindet. Deswegen sollten die Atemwege unmittelbar nach der Geburt durch Abstreifen des Schleims freigelegt werden, um ein Einatmen von Restfruchtwasser zu verhindern. Die Gefahr einer Fruchtwasseraspiration ist noch größer, wenn das Fohlen in Hinterendlage (Hintergliedmaßen kommen zuerst) geboren wird. Hierbei wird der Nabel deutlich früher gequetscht als bei einer Vorderendlage und der Atemstimulus durch den so entstehenden Sauerstoffmangel verfrüht induziert.

Eine Geburtsverzögerung löst eine Stressreaktion aus (Sauerstoffmangel, Blut-pH-Verschiebung ins saure Milieu), die in vielen Fällen zu einem vorzeitigen Abgang von Darmpech führt. So wird das Fruchtwasser verunreinigt. Durch eingeatmetes Fruchtwasser mit Darmpech wird der Infektionsdruck in der Lunge gesteigert. Aus diesem Grund sollte in solch einem Falle eine mehrtägige antibiotische Abdeckung der neugeborenen Fohlen als metaphylaktische Maßnahme erfolgen. Eine gleichzeitige Therapie mit Kortisonpräparaten und gesteigerter Sauerstoffzufuhr fördern die Entfaltung der Lunge und damit indirekt eine bessere Belüftung (BOSTEDT, 2009; KNOTTENBELT et al., 2004; WILSON, 2002).

Fohlen mit Fruchtwasseraspiration zeigen nach der Geburt eine als „Atemnotsyndrom“ (Frühasphyxie) bezeichnete Problematik. Die

Atmung ist meist unregelmäßig und erfolgt häufig durch die Maulspalte, aus den Nüstern werden immer wieder kleine Fruchtwasserblasen sichtbar. Im Falle einer Mekoniumvermischung zeigt sich eine deutliche Gelbfärbung an den Nüstern durch den Schleim.

Das Verschlucken von Milch beim Trinken durch einen nicht vollständigen Schluckreflex ist häufiger zu beobachten als ein Verschlucken von Fruchtwasser. Besonders anfällig sind hier Fohlen mit Fehlanpassungssyndrom, anderen neurologischen Störungen oder Erkrankungen der Muskulatur (DT 05/2012), insbesondere aber auch eine unsachgemäße künstliche Ernährung bei Waisenfohlen (Zwangsernährung). Fohlen mit einer Spaltmissbildung (DT 03/2012) im Gaumen verschlucken trotz normaler neurologischer Entwicklung häufiger Milchmengen. Auch das Einbringen/Eingeben von Medikamenten bei falsch gelagerten Fohlen und dadurch provoziertes Abschlucken kann zu einer Aspiration führen. Gleiches gilt für Fremdkörper wie Stroh oder Grannen, die sich zwar selten, dann aber eher in den oberen Luftwegen finden. Dieses ist in der Regel nicht lebensgefährlich, kann aber zu einer eitrigen Entzündung der Nasengänge führen. Zu bedenken ist auch, dass bei Fohlen bei einer Tetanusinfektion eine Lähmung des Kehlkopfes zum Verschlucken führen kann, was die Tetanusimmunisierung in der Erstversorgung in ihrer Notwendigkeit unterstreicht (BOSTEDT, 2009; KNOTTENBELT et al., 2004).

Verschluckte Milch oder Medikamente führen zu einer heftigen Abwehrbewegung der Fohlen. Würgen und eine vorgestreckte oder nach unten gehaltene Kopf-Halspartie mit Hustensymptomen sind klassische Anzeichen, teilweise verbunden mit Erstickungsanfällen. Die Klinik wird bei der Einatmung fester Be-

NEU
Jetzt auch sandfarben!

ASground[®]
All-Season Riding Ground



Der innovative Reitbodenbelag aus synthetischen Teppichflocken.

Ganzjährig bereikbaar!

- > keine Pfützen
- > staubt nicht
- > gefriert nicht
- > kein treckern
- > kein wässern



- > keine Folgekosten
- > keine Entsorgung
- > für alle Sparten der Reiterei
- > mehr Schwungentfaltung



Mehr Informationen unter
www.ASground.de
oder +49 (0) 98 46-97 69 792

© HIPPO MARKETING



FOTO: DR. PETER RICHTERICH

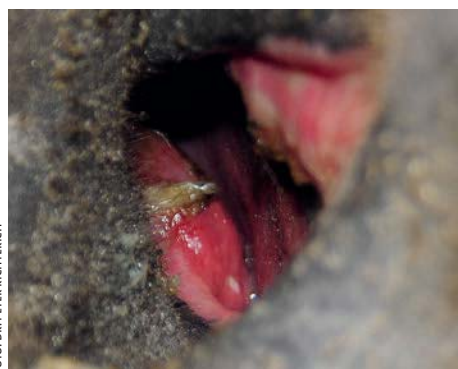

FOTO: DR. PETER RICHTERICH

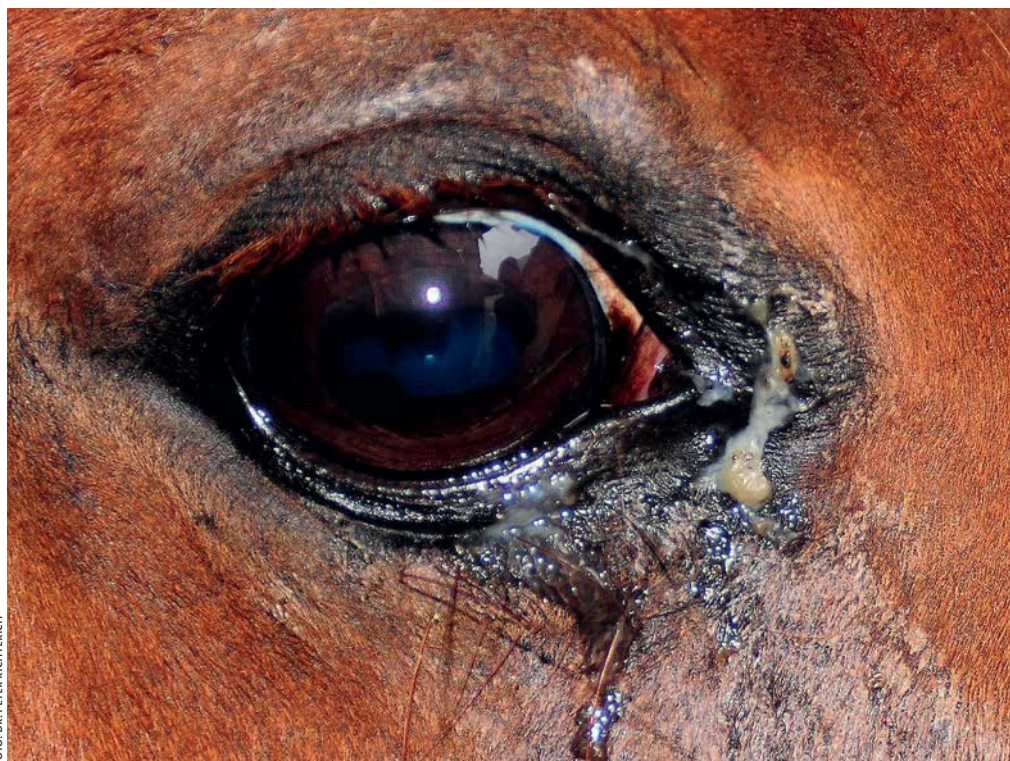

FOTO: DR. PETER RICHTERICH

LINKS OBEN | Maulatmung kann ein Anzeichen einer Fruchtwasserrespiration insbesondere nach schweren Geburten sein. Atemwege freilegen, notfalls Tierarzt rufen. **LINKS UNTEN** | Eingetragener fester Fremdkörper (Granne) kann zu Entzündungsreaktionen in den Nasengängen führen ... **RECHTS** | ... und sich teilweise in einer zusätzlichen, eitrigen Augenentzündung äußern.

standteile verstärkt, zusätzlich kommt es zu einem vermehrten Speichelfluss und in einzelnen Fällen wälzen sich die Fohlen vor Schmerz.

Während Fruchtwasser in der weiteren Lungenentwicklung ohne weitere Störungen resorbiert wird, sind feste, fremde Bestandteile wie Darmpech oder ölige Medikamente meist Ausgangspunkt für Entzündungsreaktionen oder gar Verlegungen (Stenosen). Milch gerinnt und liegt dann käsigt als Nährboden für Bakterien in den luftführenden Wegen.

Die Fohlen sind im fortgeschrittenen Stadium kurzatmig und atmen frequenter, bei den klinischen Untersuchungen sind verdichtete Lungenbezirke abzugrenzen, teilweise mit sonographisch oder röntgenologisch darstellbaren Flüssigkeitsspiegeln in der Lunge, deren Ausprägung lagerungsabhängig sind (BOSTEDT, 2009; VENNER, 2005; KNOTTENBELT et al., 2004).

Rippenbruch

Frakturen einer oder mehrerer Rippen können entstehen, wenn eine deutliche Enge im knöchernen Geburtsweg vorliegt und die Stute trotzdem die Frucht gegen diesen Druck austreibt. In zahlreichen Fällen liegen dann auch Quetschungen und Blutergüsse im weichen Geburtsweg der Stute vor, in einigen Fällen zeigen Stuten auch eine Schädigung der Nerven nach einer solchen Geburt. Ein unkoordinierter und taumelnder Gang oder gar Festliegen sind klinische Anzeichen. Auch eine zu starke Reanimation der Fohlen bei Atemnotsyndrom können zu einem Rippenbruch führen, hier ist aber der potentielle Fohlenverlust gegen die Fraktur abzuwägen! In den meisten Fällen kommt es aber durch einen Tritt der Stute in der ersten Adaptationsphase zu einem Defekt im Brustkorb. Vor allem unerfahrene Stuten (Maidenstuten) sind eventuell nicht vorsichtig genug, teilweise versuchen Züchter aber auch ihre Stuten nach der Geburt aufzutreiben, auch hier kann es zu unvorsichtigen Schritten kommen. Lassen Sie die Stute so lange liegen, bis sie die ersten Aufstehversuche zeigt, so können nicht nur Frakturen verhindert werden, sondern auch die Blutzufuhr und der Abnabelvorgang (DT 02/2012) kann physiologisch erfolgen.

Ein Rippenbruch ist schmerzhaft, die Ein- und Ausatemphasen sind unvollständig. Hierdurch ist ein Gasaustausch nicht vollständig gewährt, d. h. das Blut ist sauerstoffärmer und kohlenstoffdioxidreicher als normal, dieses führt zu einer pH-Wert Verschiebung im Blut. Die meisten Frakturen lassen sich durch eine gezielte Palpation erfassen, teilweise sind aber für kleine Frakturen Röntgenaufnahmen von Nöten (BOSTEDT, 2009; KNOTTENBELT et al., 2004).

Kunststoffbretter für Pferdeboxen, Reitbanden und Führanlagen



www.govaplast.com

In 7 Farben lieferbar

- Holzoptik
- Umweltfreundlich
- Pflegeleicht
- Massiv
- 10 Jahre Garantie

Krone Kunststoffsysteme

Tel.: 0160 2 25 25 01
Fax: 03212 2 25 25 02

www.krone-kunststoffsysteme.de

Haltungs- und Aufzuchtthygiene haben entscheidenden Einfluss auf den Krankheitsverlauf.

Offene oder pleurabeteiligte Frakturen müssen chirurgisch versorgt werden, kleine Brüche heilen unter Kallusbildung meist problemlos aus. Zur Heilungsunterstützung sollten die Fohlen körperlich nicht belastet werden, um eine weitere Ansäuerung des Blutes zu verhindern. Nach Möglichkeit sollte eine regelmäßige Sauerstoffgabe unterstützend durchgeführt werden, um einen sicheren Gasaustausch zu ermöglichen, ansonsten besteht die Gefahr einer traumatisch bedingten Spätasphyxie (Atemnot).

Infektiöse Lungenentzündung

Schwere, infektiöse Lungenentzündungen in den ersten sechs Monaten beim Fohlen sind verantwortlich für etwa ein bis drei Prozent der Todesfälle. Insbesondere die Haltungs- und Aufzuchtthygiene haben einen entscheidenden Einfluss auf den Krankheitsverlauf (BOSTEDT, 2009; WILSON, 2002; LAKRITZ et al., 1993; ZENT, 1987). Nach LAVOIE und Mitarbeiter (1994) ist *Streptococcus equi ssp. zooepidemicus* das am häufigsten isolierte Bakterium in der vierten bis achten Lebenswoche, kann jedoch auch bei atemwegsgesunden Fohlen nachgewiesen werden. Weltweit verbreitet und mit zu 17% Todesfällen in den betroffenen Betrieben ist *Rhodococcus equi* im Alter von bis zu sechs Monaten mit Abszessbildung in der Lunge der gefährlichste Krankheitserreger (TAKAI et al., 1985). Nach SLOVIS et al. (2005) sind klinische Untersuchungen und ergänzende röntgenologische, sonographische, hämatologische Diagnostik von großem Nutzen und ein Erregernachweis aus einer Trachealspülprobe essentiell. Tupferproben sind meist mit Begleitflora kontaminiert und die Ergebnisse sind nicht repräsentativ für eine einzuleitende Therapie.

Streptococcus equi ssp. zooepidemicus

Es handelt sich um ein gram-positives Bakterium, das als üblicher Bewohner von Schleimhäuten (oberer Respirations- und Genitaltrakt) oder opportunistisch krankmachend angesehen wird, da der Erreger auch auf Schleimhäuten gesunder Tiere nachgewiesen werden kann. Er ist weltweit bekannt und wird für viele Erkrankungen, wie Aborte oder Fohlensepsis, beim Pferd mitverantwortlich gemacht. Insbesondere bei hohem Infektionsdruck, mangelnder Hygiene, schlechtem Ernährungszustand, Immunschwäche und anderen Erkrankungen des Fohlens kommt es zum Krankheitsgeschehen, eine genaue Altersabhängigkeit gibt es jedoch nicht. Bei Fohlen und Jungpferden löst *Streptococcus equi ssp. zooepidemicus* jedoch eine eitrige Erkrankung des unteren Luftwegs aus (CHRISTLEY et al., 2001). Nach SCHMIEDHOFFER und LAPOK (1922) können drei Kategorien eingeteilt werden: die bei Fohlen in den Sommermonaten mit hohem Fieber (>39° C) verbundene verlustreiche para-

kute/septikämische Form; in der akuten Form finden sich einseitiger, eitriger Nasenausfluss, Lymphknotenschwellung, Husten und Fieber; drittens die chronische Form, die ebenfalls zu Todesfällen führen kann. Die Infektion kann durch eine mangelnde Nabelhygiene (DT 02/2012) oder über die Nasen- und Mundschleimhaut erfolgen.

Die Lunge ist in der Regel nicht kollabiert und erscheint dunkelrot gesprenkelt oder grau-rot gefärbt, in den Spitzenlappen sind eitrige Einschmelzungen zu finden. Im Lungenanschnitt tritt dunkelrote Gewebeflüssigkeit aus, in den luftführenden Wegen ist ein schaumiges, teilweise eitriges Sekret zu finden. Histologisch sind zahlreiche Lymphozyten zu finden, dieses erklärt die Reduktion durch Verbrauch in den Blutbildern. Klinisch weisen vor allem das Fieber und die geschwellenen Lymphknoten auf eine Infektion hin, Abszesse sind besonders in Röntgenaufnahmen zu erkennen, sonographisch ist die Lungenoberfläche glatt (KNOTTENBELT et al., 2004; WILSON, 2002).

Therapeutisch können bei *Streptococcus equi ssp. zooepidemicus* – Infektionen meist rangniedrige Antibiotika plus Entzündungshemmer und Bronchienweitersteller genutzt werden.



Rundum gut versichert!

KUSCHEL
Versicherungsvermittlung

**Pferdehaftpflicht-, Pferdeleben- und
Pferde-OP-Kostenversicherung**

Haftpflicht-, Gebäude-, Kfz-, Lebens-,
Renten-, Kranken- u. Unfallversicherung

Generalvertretung Kuschel
Hauptstr. 24 · 24616 Hardebek
Tel: 0 43 24 - 8 82 39-0 · 0171-778 41 47
Fax: 0 43 24 - 8 82 39-19
E-Mail: Alexander.Kuschel@ruv.de
www.kuschel-vtv.de

Offizieller Kooperationspartner
der **RV / VTV**
Trakehner Verband
Rendsburger Str. 178a
24537 Neumünster
Tel: 0 43 21 - 90 27 - 0
Fax: 0 43 21 - 90 27 - 19
www.trakehner-verband.de



RECHTS | Krankhafter Nasenausfluss (eitrig, schleimig) und geschwollene Lymphknoten lassen nicht immer eindeutig auf die Erkrankungsursache rückschließen, ein genauer Erregernachweis ist für eine gezielte Therapie sinnvoll.

Rhodococcus equi

Wurde früher als *Corynebacterium equi* bezeichnet, auch hier handelt es sich um ein gram-positives Bakterium. *Rhodococcus equi* kommt weltweit vor und verursacht vor allem bei jungen Fohlen schwere eitrig Lungenentzündungen. Literaturangaben über Todesfälle nach Infektion schwanken bis zu 80 %. Die Fohlen zeigen nicht nur eine Lungensymptomatik sondern auch in vielen Fällen Magen-Darm-Erkrankungen (DT 03/2012) und verbreiten die Erreger so demnach auch über ihren infizierten Kot. Wie auch bei Streptokokken-Infektionen kann der Krankheitsverlauf in perakut, akut und chronisch unterteilt werden. In der perakuten Verlaufsform zeigen die Fohlen eine deutliche Atemnot, hohes Fieber und unerwartete Todesfälle. Zunehmende Schwäche, Husten und meist beidseitiger, schleimig-eitriger Nasenausfluss mit deutlichem Fieber charakterisieren die akute Form. Chronische Verläufe führen oft zu einem Kümmern der Fohlen. Die Infektion erfolgt meist über die Atemluft. Die Lunge erscheint meist grau bis dunkelrot mit deutlichen, großen Abszessen, die über die Oberfläche hervortreten, ihr Anschnitt ist weiß bis gelblich (KNOTTENBELT et al., 2004; WILSON, 2002).

Die sonographische bzw. die röntgenologische Diagnostik sind von großer Bedeutung, da die Abszesse deutlich zu erkennen sind, auch Veränderungen am Lungenfell (Entzündungsreaktionen) und Ergüsse sind charakteristisch. Veränderungen im pleuranahen Lungengewebe stellen sich als so genannte Kometenschweife da (VENNER und KLUG, 2005).

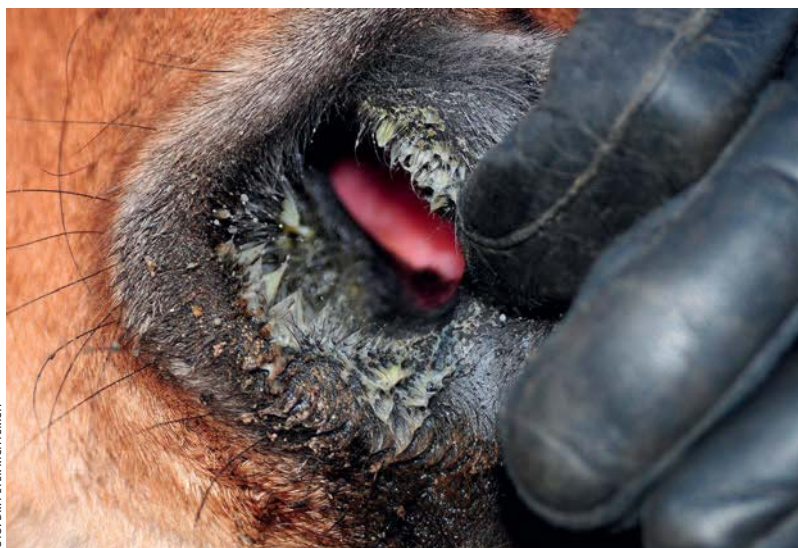


FOTO: DR. PETER RICHTERICH

Therapeutisch muss bei einer *Rhodococcus equi*-Infektion frühzeitig mit fettlöslichen Antibiotika behandelt werden, auch die Gabe von Schleimlösern und Bronchodilatoren ist angebracht. Begleitende Maßnahme zur Therapie sollte auch die sofortige Isolation von anderen Fohlen sein!

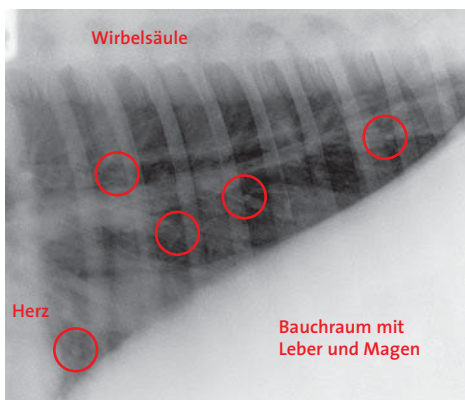
Andere Infektionserreger

Die gram-negativen Erreger *Salmonella*, *Actinobacillus equuli*, *Escherchia coli* oder *Klebsiella pneumoniae* sind vor allem Sepsis- oder Durchfallerreger bzw. an Genitalinfektionen beteiligt, die zu einem späteren Zeitpunkt auch Lungensymptome auslösen können. Infektionsherde in einer Pferdegruppe sind vor allem latent oder chronisch kranke Tiere. Die Etablierung erfolgt meist über den Nabel oder über den Mund. Die Lungenentzündung ist dann zusätzlich mit anderen Symptomen wie Gelenkschwellung oder Ähnlichem kombiniert. Dem gram-negativem Bakterium *Bordetella bronchiseptica* kommt zunehmend Bedeutung zu. Infektionen mit *Staphylococcus species* (grampositiv) sind in diesem Krankheitskomplex eher selten.

Virale Erreger spielen bei Fohlen eher eine untergeordnete Rolle. Zu nennen sind hier Influenzaviren mit einem trockenen, nicht produktiven Husten, teilweise mit Fieber und Schwellung der Schleimhäute. Bei herpesinduzierten Bronchopneumonien sind die EHV-1 und -4 zu bedenken, aber auch EHV-2 spielt eine nicht unwesentliche Rolle, jedoch bedarf eine EHV-2-Infektion gewisser Begleitfaktoren. Rhinoviren sind ebenfalls mit Fieber und serösem Nasenausfluss verbunden. Weiterhin können Adenoviren Husten, Nasenausfluss und Bindehautentzündungen auslösen, sind aber in vielen Fällen auch mit Durchfall verbunden (VENNER, 2012; BOSTEDT, 2009; 2006; KNOTTENBELT et al., 2004; WILSON, 2002).

Dr. Peter Richterich;

Tierärztliche Praxis in Schwarmstedt



LINKS | Röntgenologische Darstellung einer erkrankten Fohlenlunge. Deutlich sind die zahlreichen, kleinen Abszesse (o) in der Lunge zu erkennen.

FOTO: DR. PETER RICHTERICH

Angaben gem. §4 HWG zur Anzeige auf Seite 5

Sputolysin® 5 mg/g, Pulver zum Eingeben für Pferde, Dembreninhydrochlorid. **Zusammensetzung:** 1 g Sputolysin® enthält: Wirkstoff: Dembreninhydrochlorid x 1 H₂O 5,0 mg. **Anwendungsgebiete:** Sekretolytische Therapie bei Erkrankungen der Atemwege, die mit einer vermehrten Sekretion hyperviskösen Schleims einhergehen, wie katarrale Entzündungen der oberen Luftwege, akute, subakute und chronische Bronchitis. **Gegenanzeigen:** Lungenödem, beginnendes Lungenödem, gestörte Bronchomotorik, eingeschränkte Nieren- und/oder Leberfunktion. **Wechselwirkungen:** Bei gleichzeitiger Verabreichung Husten-dämpfender Arzneimittel kann es zu einem Sekretstau in den Bronchien kommen. **Wartezeit:** Pferd: Essbares Gewebe: 3 Tage. Nicht bei Stuten anwenden, deren Milch für den menschlichen Verzehr vorgesehen ist. 070509

Compagel® Gel für Pferde. **Zusammensetzung:** 100 g Gel enthalten: Wirkstoffe: Heparin-Natrium 50.000 IE; Levomenthol: 0,5 g; Hydroxyethylsalicylat (EP): 5,0 g. **Anwendungsgebiete:** Zur Behandlung von lokalen, entzündlichen Schwellungen und Prellungen, inklusive Tendinitis (Sehnenentzündung), Tendosynovitis (Sehnscheidenentzündung), Bursitis (Schleimbeutelentzündung) und anderen akuten, entzündlichen Zuständen des Bewegungsapparates beim Pferd. Compagel fördert darüber hinaus die frühzeitige Resorption von Blutergüssen und ödematösen Schwellungen im Zusammenhang mit den vorgenannten Erkrankungen. **Gegenanzeigen:** Compagel® soll nicht angewendet werden bei bekannter Überempfindlichkeit gegen einen der Inhaltsstoffe. Nicht auf verletzte Haut auftragen. **Wartezeit:** Essbares Gewebe: 0 Tage. Nicht bei Stuten anwenden, deren Milch für den menschlichen Verzehr vorgesehen ist. 080901 Boehringer Ingelheim Vetmedica GmbH, 55216 Ingelheim. **Zu Risiken und Nebenwirkungen lesen Sie die Packungsbeilage und fragen Sie Ihren Tierarzt oder Apotheker.**